НАЦІОНАЛЬНА АКАДЕМІЯ АГРАРНИХ НАУК УКРАЇНИ
ІНСТИТУТ РОЗВЕДЕННЯ І ГЕНЕТИКИ ІМ.М.В. ЗУБЦЯ
ЧЕРКАСЬКА ДОСЛІДНА СТАНЦІЯ БІОРЕСУРСІВ

Збірник наукових праць

“ЕФЕКТИВНЕ КРОЛІВНИЦТВО І ЗВІРІВНИЦТВО”

Випуск №6

Черкаси 2020 р.

НАЦІОНАЛЬНА АКАДЕМІЯ АГРАРНИХ НАУК УКРАЇНИ
ІНСТИТУТ РОЗВЕДЕННЯ І ГЕНЕТИКИ ІМ.М.В. ЗУБЦЯ
ЧЕРКАСЬКА ДОСЛІДНА СТАНЦІЯ БІОРЕСУРСІВ

Збірник наукових праць

“ЕФЕКТИВНЕ КРОЛІВНИЦТВО І ЗВІРІВНИЦТВО”

Випуск №6

Черкаси 2020

УДК. 636. 619. 92. 93

Збірник наукових праць "Ефективне кролівництво і звірівництво", Черкаси: Черкаська дослідна станція біоресурсів НААН. 2020. вип. 6 - 205 с.

Висвітлені результати наукових досліджень із актуальних питань утримання, селекції, профілактики та лікування кролів і хутрових звірів. Матеріали розраховані на наукових працівників, викладачів, аспірантів, студентів аграрних ВНЗ та фахівців сільськогосподарського виробництва.

Адреса редакційної колегії: 18036 м. Черкаси, вул. Пастерівська, 76 тел./факс (0472) 31-40-52
e-mail: bioresurs.ck@ukr.net
Опубліковано на сайті: http://www. bioresurs.herokuapp.com/

Внесено до переліку наукових фахових видань України, в яких можуть публікувтися результати десертаційних робіт на здобуття наукового ступеня доктора і кандидата наук. Затверджено наказом Міністерства осіти і науки України від **10.05.2017 року №693** Видано за рішенням Вченої Ради Черкаської дослідної станції біоресурсів НААН (**протокол №2 від 27 лютого 2020 року**)

ЗМІСТ

ТВАРИННИЦТВО

ВЕТЕРИНАРНА МЕДИЦИНА

УДК 611.65:636.92

МОРФОМЕТРИЯ И ОСОБЕННОСТИ ГИСТОЛОГИЧЕСКОГО СТРОЕНИЯ ЯИЧНИКОВ КРОЛИКОВ С МОМЕНТА РОЖДЕНИЯ ДО ОТЪЕМНОГО ВОЗРАСТА

Николаев С.В.
УО «Витебска ордена «Знак Почета» государственная академия ветеринарной медицины», г. Витебск, Республика Беларусь»

В данной статье приведены результаты морфометрических и морфологических исследований яичников крольчих в возрастном аспекте (0, 14, 21, 31 день). Воспроизводительная функция животных тесно связана с многочисленными изменениями, протекающими в организме и непосредственно в половой системе. В результате изучения морфометрической характеристики яичников крольчих установлено, что масса яичников у новорожденных крольчих составляет - 0,003±0,0012 г. К двухнедельному возрасту отмечено увеличение показателя массы в два раза, а к месячному возрасту на 85%.

Длина яичников новорожденных крольчих составила 0,38±0,022 см, при достижении животными 14-и дневного возраста длина увеличилась на 27% и на 54% у крольчих месячного возраста. Динамика роста яичников в ширину прослеживается до трех- недельного возраста и до месячного возраста не изменяется, показатель в данные возрастные периоды составляет – 0,22 см. Толщина яичников новорожденных крольчих составила 0,09 см, что на 31% ниже показателя яичников крольчих трехнедельного возраста. Однако к месячному возрасту происходит трансформация яичников, их толщина уменьшается и составляет 92% от показателя трехнедельного возраста.

При морфологическом исследовании органов установлено, что на момент рождения и до двухнедельного возраста железа структурно не зрелая. Только к моменту достижения животными трехнедельного возраста в яичниках появляются первые структурные компоненты и по достижению возраста 1-го месяца яичник представлен всеми структурными компонентами.

В результате комплексного методического подхода с использованием морфометрических, морфологических и статистических методов исследования изучены и проанализированы морфологические и морфометрические изменения в яичниках кроликов в возрасте 0, 14, 21, 31 дня. Результаты исследований углубят, расширят и дополнят данные по возрастной и сравнительной морфологии пушных животных и будут являться критерием для их оценки в практической ветеринарной медицине и в кролиководстве в целом.

Ключевые слова: кролик, яичник, гистология, фолликул, морфометрия.

Актуальность. Организм - это единый сложный комплекс, в котором работа органов взаимно контролируется и обусловливается. Отклонения в деятельности хотя бы одного структурного компонента приводит к глубоким патологическим изменениям в жизнедеятельности всего организма [1, 2].

Половые железы, имеют важнейшее значение для организма, так как они являются основой воспроизведения, развития и созревания организма. Изучение морфологии и гормональной активности половых желез позволяет предотвратить возможные отклонения в развитии этих органов, либо выработке гормонов и их функций, а также выявить возможные пути профилактики и лечения каких-либо аномалий [1, 4].

В связи с этим, изучение данных вопросов позволит получить сведения о морфологическом и функциональном созревании половой системы.

Цель работы. Целью настоящих исследований явилось изучение возрастных изменений, происходящих в яичнике от рождения до месячного возраста крольчих. Задачами выступили: изменение морфометрических показателей; выявить особенности структурной перестройки в процессе роста и развития.

Материалы и методы исследований. Исследования проводились в условиях ЛПХ Витебского района, прозектория и лаборатории кафедры патологической анатомии и гистологии УО «Витебская ордена «Знак Почета» государственная академия ветеринарной медицины». Был проведен убой 20 крольчат в возрасте 0, 14, 21, 31 дней (по пять голов в каждый возраст). Объектом исследования служили яичники. После убоя кроликов яичники взвешивали, измеряли и фиксировали в 10%-ом растворе нейтрального формалина. Затем морфологический материал подвергали уплотнению путем заливки в парафин по общепринятым методикам. Изготавливали гистологические срезы толщиной 3 – 5 – 7 мкм на санном микротоме. Для изучения общей гистологической картины срезы окрашивали гематоксилин-эозином и по Ван-Гизону.

На гистологических препаратах яичников оценивали следующие гистологические параметры: площадь примордальных, первичных, вторичных, третичных фолликулов, площадь сечения ооцита в примордальных фолликулах, площадь ядра, площадь цитоплазмы, диаметр гемокапилляра, диаметр шаров «Пфлюгера», размер первичных половых клеток.

Терминология описываемых гистологических структур яичников приводилась в соответствии с Международной гистологической номенклатурой [5].

Абсолютные измерения структурных компонентов яичников кроликов осуществляли при помощи светового микроскопа «Olympus» модели BX-41 с цифровой фотокамерой системы «$Altra_{20}$» и спектрометра HR 800 с использованием программы «Cell^A».

Результаты исследований. В результате проведенных исследований установлено, что абсолютная масса левого и правого яичника составляет – 0,003±0,001 г, длина левого – 0,38±0,022 см, правого – 0,38±0,034 см, ширина – 0,11±0,011 см и 0,11±0,012 см, толщина – 0,09±0,007 см и 0,09±0,008 см соответственно.

Таблица 1. Морфометрия яичников крольчат

Показатели	Ориентация	Возраст			
		0 дней	14 дней	21 день	31 дней
Абсолютная масса, г	Левый	0,003±0,001	0,006±0,002	0,018±0,001***	0,02±0,001
	Правый	0,003±0,001	0,006±0,002	0,019±0,001***	0,02±0,001
Длина, см	Левый	0,38±0,022	0,52±0,049	0,64±0,036	0,82±0,06
	Правый	0,38±0,034	0,52±0,055	0,65±0,051	0,84±0,06
Ширина, см	Левый	0,11±0,011	0,19±0,014*	0,22±0,019	0,22±0,03
	Правый	0,11±0,012	0,19±0,025*	0,21±0,014	0,21±0,02
Толщина, см	Левый	0,09±0,007	0,11±0,026	0,13±0,047	0,12±0,03
	Правый	0,09±0,008	0,11±0,037	0,13±0,023	0,12±0,03

Примечание: * $p<0,05$; ** $p<0,01$; *** $p<0,001$
* - по отношению к контрольной группе

При гистологическом исследовании яичников новорожденных крольчат нами установлены видовые и возрастные особенности. Так, на момент рождения формирование яичника еще не окончено, в отличии от большинства млекопитающих, у кролика стадия оогенеза («размножения») захватывает и начало постнатальной жизни. В момент рождения в яичниках кроликов совершается переход от оогониальной стадии к стадии ооцита. Снаружи яичник покрыт поверхностным эпителием кубической формы, который располагается над белочной оболочкой. Под ней находятся два слоя уплощенных клеток с палочковидными ядрами (развивающаяся tunica albuginea) и далее гнезда половой ткани, состоящие из половых клеток круглой и овоидной формы (гнезда оогоний). Их ядра с хорошо заметными крупными гранулами хроматина [6, 7, 8]. Корковая зона очень узкая, основную массу коры составляют «пфлюгеровские мешки» или «шары Пфлюгера» («половые шары»). На данной стадии развития отсутствуют процессы фолликулярного созревания, данный факт говорит о том, что для яичника крольчат в период новорожденности характерен гипопластический или соединительнотканный тип строения.

В паренхиме яичника выделяют две зоны – корковую и мозговую. В корковой зоне прослеживаются тяжи коллагеновых волокон, идущих от белковой оболочки и достигающие мозгового вещества. Между коллагеновых волокон, в пределах корковой зоны располагаются «половые шары» («шары Пфлюгера») диаметр которых составляет 47,51±5,19 мкм. Мешок образован плоскими фолликулярными клетками и содержит внутри несколько делящихся оогоний. В полости «половых шаров» заключены обособленные группы первичных половых клеток, размер которых составляет 5,01±0,75 мкм.

Оставшаяся структурная часть яичника представлена мозговым веществом, которое образовано соединительной тканью и полиморфными клетками. Мозговое вещество делится на две не резко разграниченные зоны: внешнюю, состоящую из полигональных клеток, и глубокую, состоящую из клеток неправильной формы, которые простираются до ворот яичника. Клетки потно прилегают друг к другу,

между ними многочисленные кровеносные сосуды, диаметр которых составляет 7,86±0,58 мкм. На отдельных срезах в мозговом веществе встречаются «пфлюгеровские мешки».

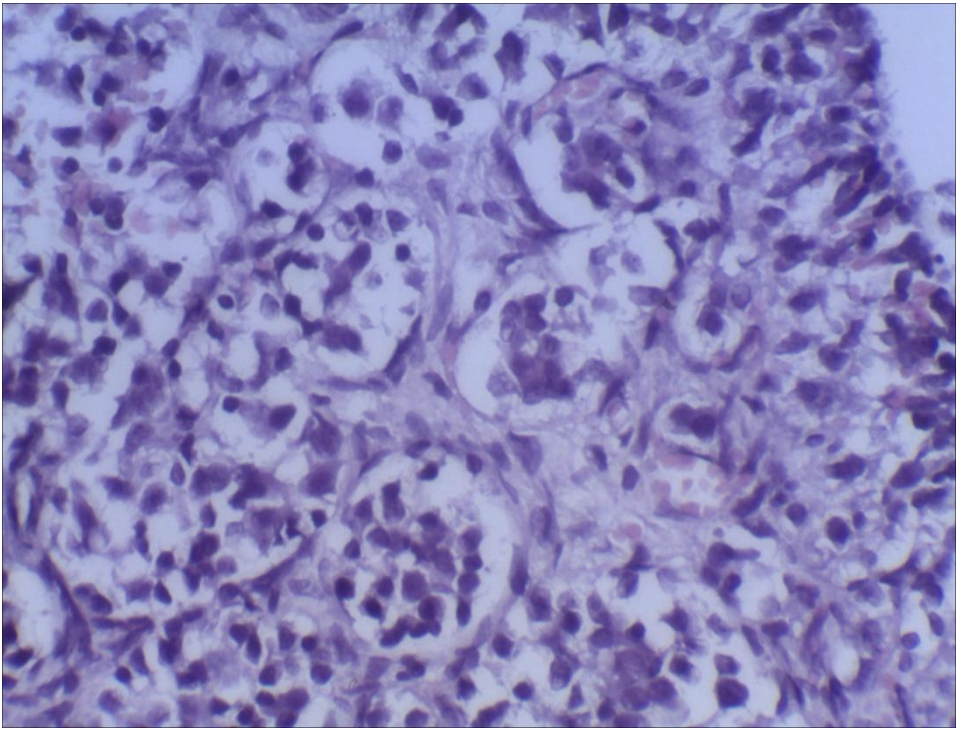

Рисунок 1 – Корковая зона яичника новорожденных крольчих (окраска гематоксилин-эозином, х200)

При проведении морфометрии яичников крольчат в возрасте 14 дней были установлены следующие показатели: абсолютная масса левого и правого яичника составляет 0,006±0,002 г, длина левого – 0,52±0,049 см, правого – 0,52±0,055 см, ширина – 0,19±0,014 см ($p<0,05$) и 0,19±0,025 см ($p<0,05$), толщина – 0,11±0,026 см и 0,11±0,037 см соответственно.

Гистологически в данном возрастном периоде в сравнении с предыдущим периодом кардинальных различий нами не выявлено. Поверхностный эпителий кубической формы, который располагается над белочной оболочкой, под которой расположена tunica albuginea. Тяжи коллагеновых волокон уже в редких случаях простираются до мозгового слоя, располагаясь, главным образом, в коре яичника. Под поверхностью белочной оболочки располагаются «пфлюгеровские мешки», диаметр которых составляет 59,94±4,99 мкм. Они преимущественно встречаются в корковой зоне непосредственно под белочной оболочкой, в глубине же корковой зоны данные элементы установленны единично. Диаметр гемокапилляра составляет 8±0,46 мкм.

Таблица 2. Гистологические показатели структур яичника

Показатели	возраст			
	0 дней	14 дней	21 день	31 день
площадь примордиальных фолликулов, мкм^2	-	-	734,05±20,68	829,49±104,54
площадь сечения ооцита в примордиальных фолликулах, мкм^2	-	-	472,46±19,3	504,64±40,92
площадь ядра,мкм^2	-	-	149,05±8,64	152,63±7,44
площадь цитоплазмы, мкм^2	-	-	326,31±19,65	330,34±16,48
площадь первичных фолликулов, мкм^2	-	-	-	11781,4±6124,86
площадь вторичных фолликулов, мкм^2	-	-	-	21020,18±12949,29
площадь третичных фолликулов, мкм^2	-	-	-	25990,47±8912,59
диаметр гемокапилляра, мкм	7,86±0,58	8±0,46	8,14±0,54	8,36±0,48
диаметр «шаров Пфлюгера», мкм	47,51±5,19	59,94±4,99	69,25±12,64	-
Размер первичных половых клеток, мкм	5,01±0,75	7,18±1,76	7,18±1,33	7,19±1,2

Примечание: * $p<0,05$; ** $p<0,01$; *** $p<0,00$
* - по отношению к контрольной группе

Морфометрические данные яичников крольчих в возрасте 21 дня: абсолютная масса левого – 0,018±0,001 г ($p<0,001$), правого – 0,019±0,001 г ($p<0,001$), длина левого – 0,64±0,036 см, правого – 0,65±0,051 см, ширина – 0,22±0,019 см и 0,21±0,014 см, толщина – 0,13±0,047 см и 0,13±0,023 см соответственно.

В яичниках крольчат 21-дневного возраста впервые можно обнаружить множественное образование примордиальных фолликулов, находящиеся на разных стадиях развития. Независимо от периода онтогенеза примордиальные фолликулы яичника представлены ооцитами первого порядка, окруженными одним слоем плоско-кубических фолликулярных клеток (образованных из коркового слоя яичника), локализованных на базальной мембране. Площадь примордальных фолликулов составляет 734,05±20,68 мкм^2. Морфометрический анализ показал стабильность структурных элементов примордиальных фолликулов: средняя площадь ядра ооцита первого порядка составляет 149,05±8,64 мкм^2, в каждом ядре

наблюдается по одному крупному ядрышку. Некоторые из них вакуолизированны. Площадь цитоплазмы равна 326,31±19,65 мкм^2. В этот возрастной период ооциты находятся в стадии «роста», общая площадь сечения ооцита составляет 472,46±19,3 мкм^2. Также в этой стадии происходит четкая дифференциация корковой зоны от мозговой [2]. Помимо примордиальных фолликулов также отмечено присутствие «мешков флюгера» диаметром до 69,25±12,64 мкм, размер первичных половых клеток составляет 7,18±1,33 мкм, а диаметр гемокапеляра – 8,14±0,54 мкм.

В данные возрастные периоды явлений атрезии фолликулов не обнаружено.

Морфометрия яичников месячных крольчих показала следующие данные: абсолютная масса левого и правого составляет – 0,02±0,001 г, длина левого – 0,82±0,06 см, правого – 0,84±0,06 см, ширина – 0,22±0,03 см и 0,22±0,02 см, толщина – 0,12±0,03 см и 0,12±0,03 см соответственно.

В яичниках крольчат месячного возраста кора более дифференцирована. Белочная оболочка тоньше по отношению к корковой зоне. Под ней расположены ооциты. Глубже в паренхиме коры видны примордиальные фолликулы, площадь которых составляет 829,49±104,54 мкм^2. Их окружают плоско-кубическиме фолликулярные клетки. Ядра ооцитов сравнительно большие с сетчато и радиально расположенными плохо окрашенными хромосомами. Их площадь составляет 152,63±7,44 мкм^2, а площадь ооцита составляет 504,64±40,92 мкм^2. Помимо примордиальных фолликулов в коре яичника уже наблюдаются первичные и вторичные фолликулы. Первичный фолликул представлен ооцитом первого порядка окруженным двумя слоями призматических фолликулярных клеток и площадью 11781,4±6124,86 мкм^2.

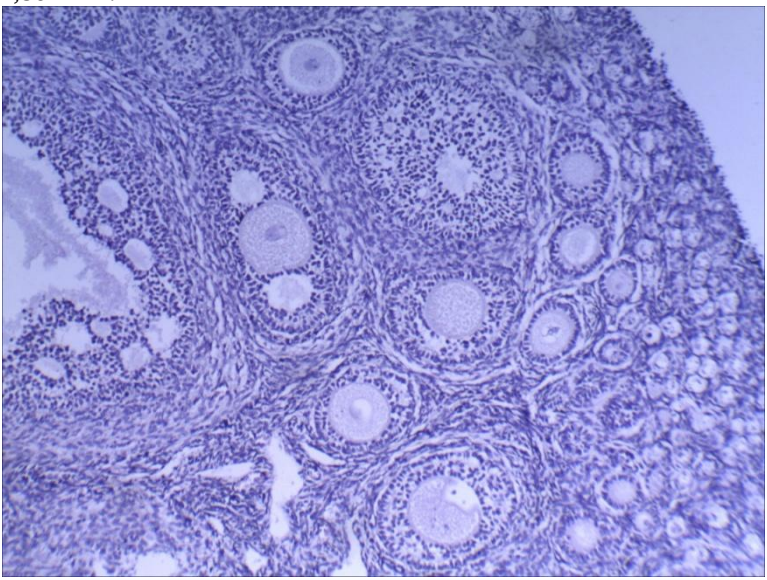

Рисунок 2 – Фолликулы на разных стадиях развития в яичнике месячных крольчих (окраска гематоксилин-эозином, х100)

Далее первичный фолликул претерпевает изменения, которые заключаются в росте блестящей оболочки (zona pellucid), снаружи фолликула формируется внешняя соединительнотканная оболочка (teca folliculi), между фолликулярными клетками образуются полости, заполненные фолликулярной жидкостью. Такой фолликул определяется как вторичный, площадь которого составляет 21020,18±12949,29 мкм^2. При слиянии полостей, заполненных фолликулярной жидкостью, вторичный фолликул трансформируется в третичный, площадь которого составляет 25990,47±8912,59 мкм^2. Данные исследования показали, что примордиальные, первичные и вторичные фолликулы располагаются преимущественно в корковой зоне, а вот мозговую зону заполняют третичные фолликулы. Помимо бурно протекающего фолликулярного развития, в яичниках месячных крольчих ярко выражены процесс атрезии. Диаметр гемокапилляра в этот возрастной период составляет 8,36±0,48мкм.

Выводы. Таким образом, можно сделать вывод, что яичники новорожденных крольчат дифференцированы на корковое и мозговое вещество, гипопластического типа. Корковое вещество представлено преимущественно эпителиальными и половыми клетками, которые заключены в «шарах Пфлюгера». К возрасту 21 день гистологическая картина изменяется до массового образования примордиальных фолликулов. К 31-дневному возрасту яичник представлен всеми структурными компонентами, но без граафовых фолликулов. В результате морфометрии установлено, что достоверных морфологических различий до 31-дневного возраста между правым и левым органом нет.

Литература.

1. Зеленецкая, В. С. Современные представления об эндокринной функции яичников в норме и при патологии / В. С. Зеленецкая // Проблемы эндокринологии. – 1986. – Т. 32. – № 6. – С. 72–80.
2. Комлацкий, В. И. Эффективное кролиководство: учебное пособие / В. И. Комлацкий. – Ростов-на-Дону : Феникс, 2014. – 238 с.
3. Краткий атлас по биологии индивидуального развития : учебное издание / Г. Т. Маслова [и др.]. – Минск : БГУ, 2008. – 108 с.
4. Кролиководство : учебник / Н. А. Балакирев [и др.] ; под ред. Н. А. Балакирева. – Москва : Колос, 2007. – 232 с.
5. Организация гистологических исследований, техника изготовления и окраски гистопрепаратов: учебно-методическое пособие / В. С. Прудников, И. М. Луппова, А. И. Жуков, Д. Н. Федотов. – Витебск : ВГАВМ, 2011. – 28 с.
6. Осипова, Э. А. Гистология и гистохимия яичников тюленей и возрастные изменения яичников гренландского тюленя / Э. А. Осипова // Архив анатомии, гистологии и эмбриологии. – Ленинград, 1976. – Т.70, вып. 2. – С. 29–36.

7. Парфенов, В. Н. О некоторых особенностях оогенеза и гистологического строения яичников гренландского тюленя / В. Н. Парфенов, Н. С. Габаева // Архив анатомии, гистологии и эмбриологии – Ленинград 1974. Т. 66, вып. 3 – С. 33–39.

8. Хаджалов, А. И. Гистоморфология яичника суслика в постнатальном развитии и условиях зимней спячки / А. И. Хаджалов, Р. Т. Царвулкова-Денкова // Архив анатомии, гистологии и эмбриологии. – Ленинград, 1977. – Т. 73, вып. 10. – С. 105–110.

References

1. Zelenetskaya, V. S. Modern ideas about endocrine function of the ovaries in normal and in pathology / V. S. Zelenetskaya // Problems of endocrinology. – 1986. – Vol. 32. – № 6. – C. 72–80.

2. Komlatsky, V. I. Effective rabbit breeding: manual / V.I. Komlatsky. – Rostov-on-Don : Phoenix, 2014. – 238 pages.

3. Short atlas on biology of individual development : educational edition / G. T. Maslova [et al]. – Minsk : BSU, 2008. – 108 p.

4. Rabbit management : textbook / N. A. Balakirev [et al] ; Under ed. N. A. Balakireva. – Moscow : Kolos, 2007. – 232 p.

5. Organization of histologic researches, technology of manufacture and coloring of gistopreparat : educational and methodical grant / V. S. Prudnikov, I. M. Luppova, A. I. Zhukov, D. N. Fedotov. – Vitebsk : VSAVM, 2011. – 28 pages.

6. Osipova, E. A. Histology and histochemistry of seal ovaries and age changes of Greenland seal ovaries / E. A. Osipova // Archive of anatomy, histology and embryology - Leningrad, 1976 T. 70, ext. 2 – P. 29–36.

7. Parfenov, V. N. About some features of oogenesis and histological structure of ovaries of Greenland seal / V. N. Parfenov, N. S. Gabayeva // Archive of anatomy, histology and embryology – Leningrad 1974. T. 66, ext. 3 – p. 33–39.

8. Hajalov, A. I. Histomorphology of gopher ovary in postnatal development and winter hibernation conditions / A. I. Hajalov, R. T. Tsarvulkova – Denkova // Archive of anatomy, histology and embryology – Leningrad 1977. T. 73, ext. 10 – P 105–110.

UDK 611.65:636.92

MORPHOMETRY AND HISTOLOGICAL STRUCTURE OF RABBIT OVARIES SINCE BIRTH TO OTJEMNY AGE

Nikolaev S.V.
«Vitebsk State Academy of Veterinary Medicine», Vitebsk, Republic of Belarus

This article lists the results of morphometric and morphological studies of rabbit ovaries in age aspect (0, 14, 21, 31 days). Animal reproduction function is closely related to the many changes occurring in the body and directly in the reproductive system. As a result of the study of morphometric characteristic of rabbit ovaries, it was found that the mass of ovaries in new-born rabbit is - 0,003 ± 0,0012 g. By two weeks age, the mass index was doubled, and by monthly age per 85%.

The length of the ovaries of the new-borns was 0,38 ± 0,022 cm, when the animals reached 14-day age the length was increased by 27% and by 54% at the rabbit-day age. The dynamics of ovarian growth in width can be traced to three weeks of age and does not change to monthly age, the indicator in these age periods is - 0,22 cm. The thickness of the ovaries of the newborn rabbit was 0,09 cm, which is 31% lower than that of the rabbit ovaries of three weeks of age. However, by the age of one month there is a transformation of ovaries, their thickness decreases and is 92% of the indicator of three weeks of age.

Morphological examination of organs has been established at the moment of birth and up to two weeks of age iron is not structurally mature. Only by the time animals reach three weeks of age do the first structural compos appear in the ovaries and upon reaching the age of the 1st month the ovary is represented by all structural components.

As a result of an integrated methodological approach using morphometric, morphological and statistical methods, morphological and morphometric changes in the ovaries of rabbits aged 0, 14, 21, 31 days have been studied and analysed. Results of researches will deepen, expand and supplement the data on age and comparative morphology of fur animals, and will be a criterion for their evaluation in practical veterinary medicine and in rabbits in general.

Key words: *rabbit, ovary, histology, follicle, morphometry.*

УДК 611.65:636.92

МОРФОМЕТРІЯ І ОСОБЛИВОСТІ ГІСТОЛОГІЧНОЇ БУДОВИ ЯЄЧНИКІВ КРОЛИКІВ З МОМЕНТУ НАРОДЖЕННЯ ДО ВІД'ЄМНОГО ВІКУ

Ніколаїв С.В.
УО «Вітебська ордену «Знак Шани» державна академія ветеринарної медицини», м. Вітебськ, Республіка Білорусь

У даній статті наведено результати морфометрических і морфологічних досліджень яєчників кролиць у віковому аспекті (0, 14, 21, 31 день). Відтворювальна функція тварин тісно пов'язана з численними змінами, в яких протікають в організмі і безпосередньо в статевій системі. В результаті вивчення морфометричний характеристики яєчників кролиць встановлено, що маса яєчників у новонароджених кролиць становить - 0,003 ± 0,0012 г. До двох тижневого віку відзначено збільшення показника маси в два рази, а до місячного віком на 85%.

Довжина яєчників новонароджених кролиць склала 0,38 ± 0,022 см, при досягненні тваринами 14-и денного віку довжина збільшився на 27% і на 54% у кролиць місячного віку. Динаміка зростання яєчників в ширину простежується до трьох тижневого віку і до місячного віку не змінюється, показник в дані вікові періоди становить - 0,22 см. Товщина яєчників новонароджених кролиць склала 0,09 см, що на 31% нижче показника яєчників кролиць трьох тижневого віку. Однак до місячного віком відбувається трансформація яєчників, їх товщина знижується і становить 92% від показником трьох тижневого віку.

При морфологічному дослідженні органів встановлено, що на момент народження і до двох тижневого віку заліза структурно не зріла. Тільки до моменту досягнення тваринами трьох тижневого віку в яєчниках з 'являються перші структурні компоненти і по досягненню віку 1-го місяця яїчник представлений всіма структурними компонентами.

В результаті комплексного методичного підходу з використанням морфометрических, морфологічних та статистичних методів дослідження вивчені і проаналізовані морфологічні і морфометричні зміни в яєчниках кроликів в віці 0, 14, 21, 31 дня. Результати досліджень поглиблять, розширять та доповнять дані з вікової та порівняльної морфології хутрових тварин, і будут являться критерієм для їх оцінки в практичній ветеринарну медицину і в кролівництві в цілому.

Ключові слова: *кролик, яїчник, гістологія, фолікул, морфометрія.*

ПАМ'ЯТКА ДЛЯ АВТОРІВ СТАТЕЙ

Мови видання - українська, російська, англійська.

РЕДАКЦІЙНА ПОЛІТИКА ЩОДО ПУБЛІКАЦІЙ

1. До збірника приймаються статті проблемно-постановчого, узагальнюючого та методичного характеру, в яких висвітлюються результати наукових досліджень з статистичною обробкою даних, що мають теоретичне та практичне значення, актуальні для сільського господарства які раніше не публікувались.
2. Автори несуть відповідальність за оригінальність (плагіат) тексту наукової статті, достовірність наведених фактів, цитат, статистичних даних, власних назв, географічних назв та інших відомостей, а також за те, що в матеріалах не містяться дані, що не підлягають відкритій публікації.
3. Автори дають згоду на збір і обробку персональних даних з метою включення їх в базу даних відповідно до Закону України № 2297-VI «Про захист персональних даних» від 01.06.2010 р. Редакція збірника гарантує, що особисті дані, окрім тих, що публічно подаються у статті, будуть використовуватись виключно для виконання внутрішніх завдань редакції та не будуть поширюватись і передаватись стороннім особам.
4. Автори, які є здобувачами наукового ступеня кандидата наук, аспіранти та магістри повинні вказати наукового керівника.

ПОРЯДОК ПОДАННЯ НАУКОВОЇ СТАТТІ

До редакції збірника на електронну адресу bioresurs.ck@ukr.netнадсилається електронний пакет документів:

- відомості про авторів (формат файлу *.docx або *.doc);
- наукова стаття(формат файлу *.docx або *.doc);
- оригінал зображень та графіки в електронному вигляді, формату (*.jpg, *.png, *.gif тощо), але не у вигляді текстового документу;
- рецензія, підписана доктором або кандидатом наук і завірена печаткою тієї установи, де працює рецензент (кольорова сканована копія);
- лист-клопотання завірений печаткою тієї установи, де працює автор із проханням публікації (кольорова сканована копія);
- експертний висновок про те, що в матеріалах не містяться дані, які не підлягають відкритій публікації (кольорова сканована копія).

1. Назва кожного документу повинна починатися з Прізвища Ім'я По-батькові автора *(Приклад: Прізвище І.П. Відомості про авторів.; Прізвище І.П. Стаття.; Прізвище І.П. Малюнок1.; Прізвище І.П. Графік1.; Прізвище І.П. Рецензія.; Прізвище І.П. Клопотання.; Прізвище І.П. Експертний висновок.)*.
2. Після отримання та розгляду редколегією наукової статті авторам буде надіслано відповідне повідомлення на електронну пошту.
3. Остаточне рішення про публікацію ухвалює редколегія, яка також залишає за собою право на додаткове рецензування, редагування і відхилення наукових статей.
4. Матеріали, оформлені з відхиленням від зазначених нижче вимог щодо порядку подання та оформлення наукової статті, редколегія не розглядає.

ВИМОГИ ОФОРМЛЕННЯ НАУКОВОЇ СТАТТІ

1. До розгляду приймаються наукові статті обсягом 5-12 сторінок тексту, формат паперу - А4, орієнтація - книжкова, поля з усіх сторін - 20 мм, міжрядковий інтервал - 1, кегль шрифту - 12, гарнітура - Times New Roman, абзацний відступ 1,25 см (для основного тексту анотацій і статті).

2. Структура наукової статті:

- **УДК** (вирівнювання по лівому краю, шрифт - напівжирний).
- **НАЗВА НАУКОВОЇ СТАТТІ** (вирівнювання по центру, шрифт - напівжирний, великі літери);
- Прізвище та ініціали автора (співавторів, вирівнювання по центру, шрифт
  - звичайний);
- *науковий ступінь, вчене звання, місце роботи* (повна назва структурного підрозділу, вирівнювання по центру, шрифт - звичайний курсив);
- *Анотація основною мовою статті* (вирівнювання по ширині, кегль шрифту - 12, курсив). Обсяг анотації повинен бути не менше 2000 знаків (враховуючи не друковані знаки), містити основні висновки та результати роботи;
- ***Ключові слова:*** від 5 до 10 слів (вирівнювання по ширині, кегль шрифту - 12, напівжирний курсив);
- Текст наукової статті (вирівнювання по ширині, кегль шрифту - 12, міжрядковий інтервал - 1, абзацний відступ - 1,25 см) із зазначенням наступних елементів:

Актуальність, де висвітлюється важливість дослідження

Мета дослідження, де вказуються мета і завдання наукового дослідження.

Матеріали і методи дослідження, де висвітлюються основні методи і прийоми, застосовані у науковій статті.

Результати дослідження та їх обговорення, де висвітлюються основні отримані результати дослідження, подані у науковій статті;

Висновки і перспективи, де подаються конкретні висновки за результатами дослідження та перспективи подальших розробок.

Література (не менше 8-ми джерел) у порядку згадування або у алфавітному порядку (автоматична нумерація списку, кегль шрифту - 12, міжрядковий інтервал - 1, вирівнювання по ширині). Оформляється за міждержавним стандартом **ДСТУ ГОСТ 7.1:2006**. Посилання оформляються у квадратних дужках.

References транслітерований (автоматична нумерація списку, кегль

шрифту - 12, міжрядковий інтервал - 1, вирівнювання по ширині).

- *Переклад НАЗВИ СТАТТІ, Прізвище ініціали автора та Анотації з* ***Ключовими словами*** *двома мовами* (вирівнювання по ширині, кегль шрифту
  - 12, курсив).

3. В наукових статтях не допускається автоматичних переносів слів та використаннямакросів. Абзаци позначати тільки клавішею “Enter” з використанням функції відступів, суворо заборонено застосовувати пробіли або табуляцію (клавіша “Tab”) для абзацування в статті. Не допускається використання ущільненого або розрідженого шрифту:

- **Табличний та графічний матеріал** може бути лише книжкового формату, а його кількість доречною.
- **Таблиця** повинна мати порядковий номер, вказується зліва перед назвою таблиці. Назва таблиці подається над таблицею (кегль шрифту - 12, напівжирний, міжрядковий інтервал - 1,5, вирівнювання по ширині). Текст таблиці подається гарнітурою Times New Roman (кегль шрифту - 10, міжрядковий інтервал - 1).
- **Рисунок** повинен мати порядковий номер та бути цілісним графічним об'єктом (згрупованим); номер і назва вказуються поза об'єктом (кегль шрифту - 12, напівжирний, міжрядковий інтервал - 1, розміщення по ширині).
- Формули (зі стандартною нумерацією) виконуються в редакторі Microsoft Equation.